Jakość głosu po rozległej chordektomii z powodu raka głośni

Quality of voice after extended chordectomy due to glottis cancer

Jerzy G. Wójtowicz, Joanna Jackowska, Eugeniusz Szymiec, Marek Niewiarowicz

Katedra i Klinika Otolaryngologii i Onkologii Laryngologicznej Uniwersytetu Medycznego im. Karola Marcinkowskiego w Poznaniu

Streszczenie

Przedstawiono przypadek wczesnego raka krtani o lokalizacji T2 w obrębie fałdu głosowego leczonego chirurgicznie laserem CO_2 przezustnie techniką chordektomii typu Vc. Po leczeniu chirurgicznym uzyskano jakość głosu socjalnie efektywną, akceptowaną przez chorego.

Słowa kluczowe: *rak krtani, chordektomia, laser CO_2, głos, jakość życia.*

Abstract

Early laryngeal cancer in T2 stage of vocal cord has been treated with transoral laser surgery – chordectomy type Vc technique. Quality of voice obtained after surgery was social efficient, acceptable by patient.

Key words: *larynx cancer, chordectomy, laser CO_2, voice, quality of life.*

(Postępy w Chirurgii Głowy i Szyi 2016; 2: 27–30)

Wstęp

Leczenie zmian guzowatych fałdu głosowego o stopniu zaawansowania miejscowego T1 oraz T2 jest obecnie domeną mikrochirurgii krtani. Na fakt ten wpłynęło znaczne poszerzenie możliwości, jakie daje sprzęt do mikrochirurgii, jak również istotne znaczenie jakości życia chorego po leczeniu. W przypadku leczenia chirurgicznego małych zmian zlokalizowanych na fałdzie głosowym efekty terapeutyczne są akceptowane przez chorych, jednak problem akceptacji występuje w guzach bardziej zaawansowanych miejscowo [1, 2]. Podjęte w 2000 r. działania zmierzające do klasyfikacji technik leczenia chirurgicznego z zastosowaniem chordektomii pozwoliły wypracować ogólne stanowisko laryngologów dotyczące możliwości terapeutycznych, zakresu usuwanej tkanki w obrębie krtani oraz ewentualnego przewidywania następstw niepożądanych i ocenianych przez chorego negatywnie po zabiegu chirurgicznym [3]. Zaproponowana klasyfikacja została zmodyfikowana w 2007 r., a w piśmiennictwie polskim zaprezentowana w 2008 r. [4]. Działania te pozwoliły na unifikację stosowanych technik usuwania zmian guzowatych w obrębie fałdu głosowego oraz tkanek w bezpośredniej bliskości. Umożliwiły również wypracowanie jednolitego postępowania przez ośrodki europejskie i krajowe, co przełożyło się na możliwość wieloośrodkowych ocen zarówno stosowanej techniki operacyjnej, jak i wyników bezpośrednich po zabiegu chirurgicznym oraz wyników odległych [3]. Unifikacja ta pozwoliła także na ocenę wieloośrodkową uzyskanych efektów, z uwzględnieniem jak najlepszej w ocenie chorego jakości życia [5]. Jednym z elementów jakości życia jest jakość głosu, możliwości emisji i jego zrozumiałość [6]. Zabiegi chirurgiczne u chorych z zaawansowaniem miejscowym T2 dotychczas często były wykonywane technikami z dojścia zewnętrznego, co wiązało się z pooperacyjnym pogorszeniem głosu [7, 8].

Opis przypadku

Mężczyzna, lat 62, został przyjęty do Kliniki Otolaryngologii i Onkologii Laryngologicznej Uniwersytetu Medycznego w Poznaniu z powodu chrypki utrzymującej się od 4 miesięcy. W badaniu laryngoskopowym stwierdzono guz, morfologicznie potwierdzono utkanie *carcinoma planoepithelialea keratodes* G1, obejmujący fałd głosowy w 2/3 przednich i schodzący do okolicy podgłośniowej. Ruchomość fałdu głosowego przy fonacji w dniu badania była zachowana. Pacjent nie wyrażał zgody na leczenie techniką otwartą i zaakceptował zaproponowane leczenie endoskopowe z zasto-

Rycina 1. Obraz laryngoskopowy krtani (druga doba po zabiegu chirurgicznym) – faza oddychania

sowaniem poszerzonej chordektomii laserowej. Pacjent został poinformowany o możliwości pogorszenia się głosu po zabiegu. Operację wykonano w znieczuleniu ogólnym dotchawiczym, z zastosowaniem standardowego zestawu laryngoskopów operacyjnych typu Kleinsasser firmy Storz. Wykonano chordektomię typu Vc. Okres pooperacyjny przebiegał prawidłowo, pacjent nie zgłaszał skarg. Bezpośrednio po zabiegu głos był słaby, ochrypły. W drugiej dobie po operacji wykonano dokumentację krtani i stwierdzono występowanie podczas fonacji sfinkterowatego ustawienia fałdów przedsionkowych, umożliwiającego generowanie głosu socjalnie wydolnego. Na rycinie 1 przedstawiono krtań w fazie oddechowej, widoczny jest całkowity brak prawego fałdu głosowego. Na rycinie 2 A, B zobrazowano krtań w fazie fonacji, stwierdza się znaczną tendencję do fonacji fałdami przedsionka. W czwartej dobie po zabiegu wykonano badanie fiberoskopowe (ryc. 3, 4), które potwierdziło proces gojenia bez odczynu miejscowego, jednocześnie możliwe było prześledzenie zakresu resekcji fałdu głosowego oraz okolicy podgłośniowej. W czwartej dobie po operacji pacjent został wypisany do domu w stanie ogólnym i miejscowym dobrym. Według chorego głos, jakim posługiwał się po zabiegu chirurgicznym, był wystarczający do komunikowania się z otoczeniem. Pasaż powietrza był szeroki, nie stwierdzono zmian obrzękowych tkanek operowanych.

Omówienie

Rozwój technik endoskopowych stosowanych w leczeniu zmian guzowatych fałdu głosowego jest obecnie bardzo intensywny. Techniki operacyjne z dojścia zewnętrznego są od wielu lat wypierane przez bardziej zaawansowane procedury chirurgiczne z zastosowaniem lasera CO_2. Ceną tego rozwoju jest czasami pogorszenie głosu po wykonanych miejscowo procedurach „szerokiego" wycięcia fałdu głosowego. Rehabilitacja po leczeniu mikrochirurgicznym krtani jest tematem bardzo aktualnym, w wielu ośrodkach stosowane są jednolite narzędzia do oceny głosu, m.in.: procedury Voice Handicap Index, Voice-Related Quality of Life [9–11]. Wiąże się to z oceną jakości życia przez chorego po zabiegu. Wprowadzenie w latach 70.–80. ubiegłego wieku pojęcia jakości życia w leczeniu pozwoliło na uwrażliwienie pacjentów oraz chirurgów na efekty bezpośrednie i odległe zastosowanego leczenia. Pacjenci swoją postawą potwierdzili znaczenie jakości komunikowania się głosem z otoczeniem, swoje oczekiwania co do ewentualnego pogorszenia głosu, a także głębokości zmian, które są dla nich nieakceptowalne [12]. Początkowo badania dotyczące jakości głosu jako element badań nad jakością życia dotyczyły przede wszystkim zmian o stopniu zaawansowania miejscowego T1 [13, 14]. Badania te opierały się również na ocenie Voice-Related Quality of Life w powiązaniu z porównywaniem dwóch metod leczenia guzów o stopniu zaawansowania miejscowego T1: leczenie chirurgiczne *vs* radioterapia [6, 9, 15]. Głos był elementem jakości życia ocenianym przez chorych po leczeniu chirurgicznym [5, 9, 16–18]. Ze względu na

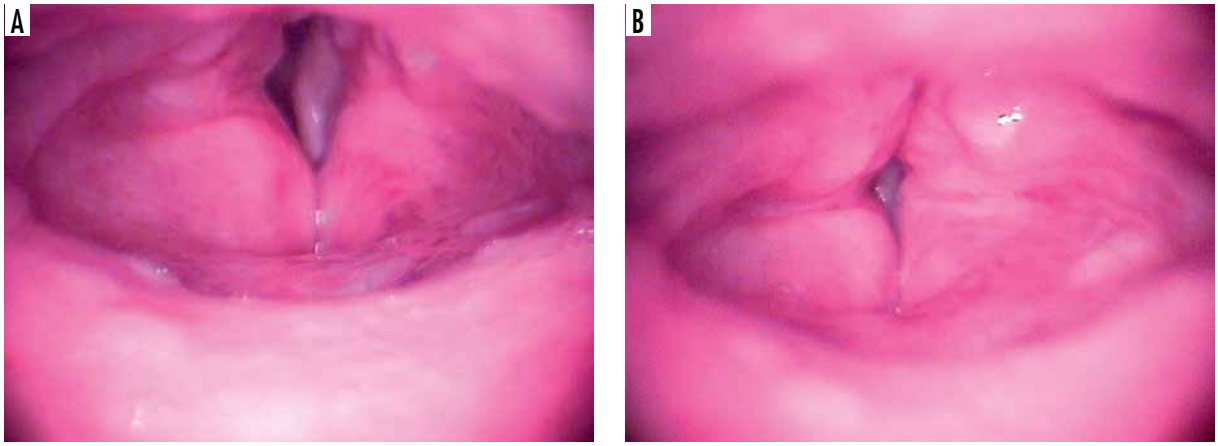

Rycina 2. Obraz laryngoskopowy krtani (druga doba po zabiegu chirurgicznym) – faza fonacyjna

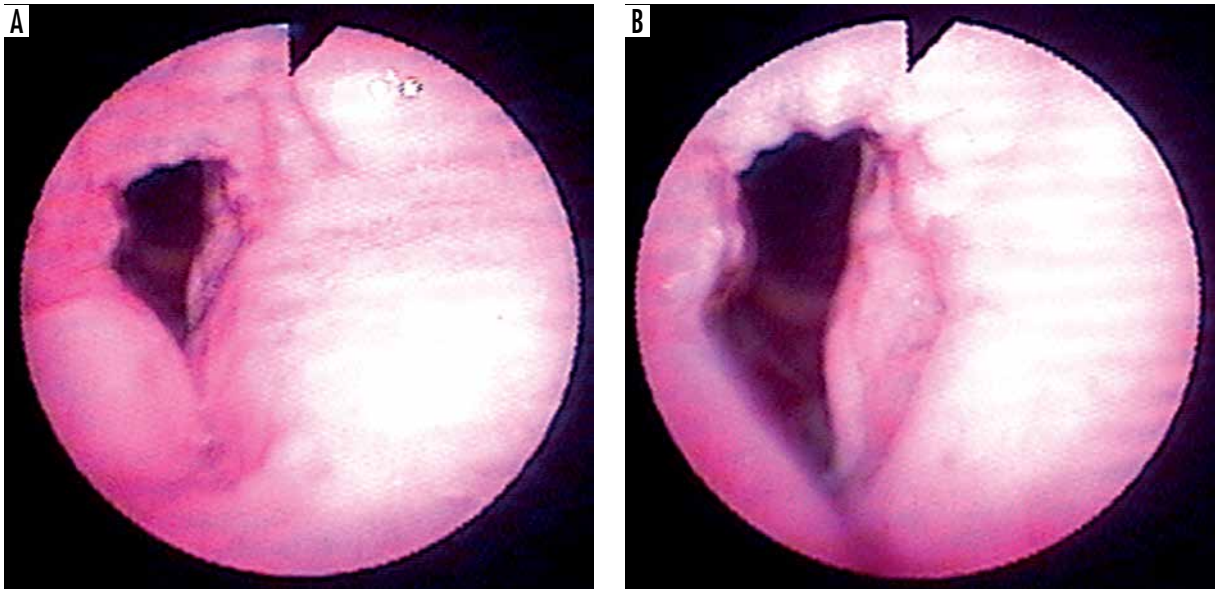

Rycina 3 A, B. Obraz fiberoskopowy krtani (czwarta doba po zabiegu chirurgicznym)

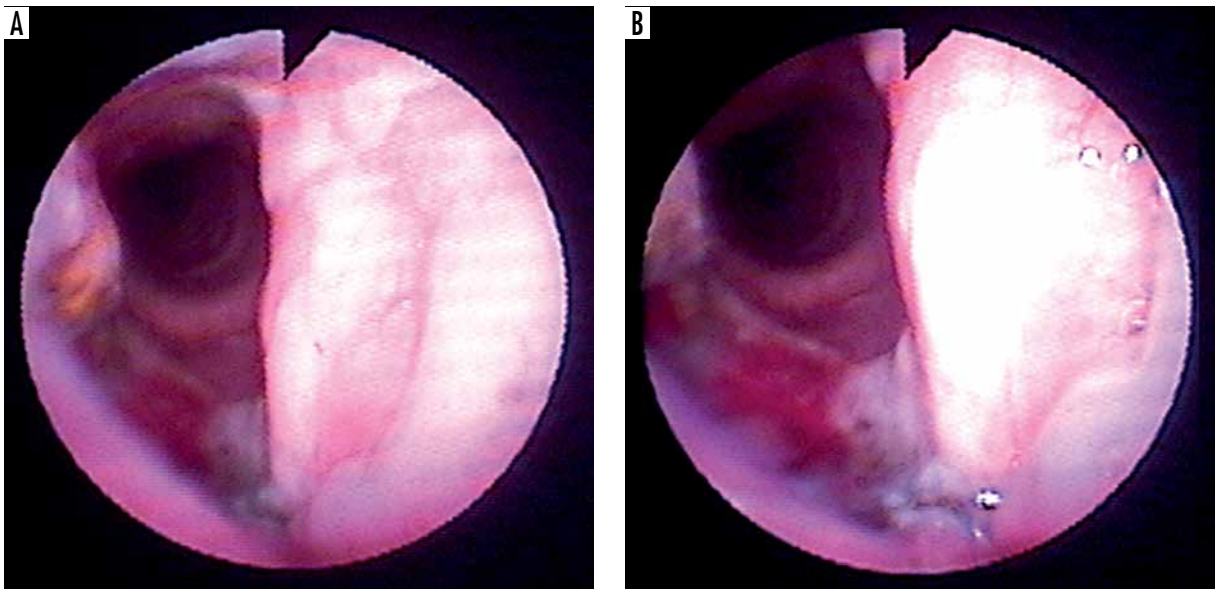

Rycina 4 A, B. Obraz fiberoskopowy okolicy podgłośniowej (czwarta doba po zabiegu chirurgicznym)

dużą liczbę doniesień w piśmiennictwie światowym podkreślających znaczenie głosu po zabiegach na fałdach głosowych wydaje się, że wraz ze zwiększeniem obszaru resekowanego w krtani odczucia chorych co do gorszej jakości głosu powinny zaznaczać się w postępie liniowym, a nawet wykładniczym. W przypadku zmian obejmujących stadium T1 wykonane chordektomie typu I–III pozwalały na uzyskanie głosu określanego przez chorych jako dobry [19]. Odczucia te zostały potwierdzone w badaniach wykorzystujących protokół Voice Handicap Index, gdzie nie potwierdzono statystycznej znamienności dla chordektomii o typie I–III [13]. Podobnie badania przeprowadzone u chorych ze zmianami w stadium T1a przy zastosowaniu chordektomii typu I oraz II nie wykazały statystycznych różnic w oddziaływaniu na jakość głosu, jednak przypadki te nie należą do jednakowego profilu głosowego po leczeniu chirurgicznym [19]. Zaznacza się, że nie można stosować w nich wykładnika jakości głosu, co może przekładać się na decyzje co do zakresu resekcji [19]. W bardziej zaawansowanych miejscowo zmianach konieczne jest wykonanie poszerzonej chordektomii typu IV–VI. Pomimo znacznie większej resekcji chorzy uznawali głos za wystarczający socjalnie. Również i w tym przypadku odczucia pacjentów

zostały potwierdzone w badaniach wykorzystujących protokół Voice Handicap Index, gdzie nie potwierdzono statystycznej znamienności dla chordektomii typu IV–VI [13]. Uważa się, że graniczny typ chordektomii dający początek spadkowej jakości głosu to typ III–IV. Badania nad jakością głosu dla chordektomii typu III oraz IV nie potwierdziły istotnych statystycznie różnic w jakości głosu i jedynie indywidualne miejscowe komplikacje w okresie pooperacyjnym mogą mieć wpływ na jakość głosu przy porównaniu obu grup [5]. W piśmiennictwie potwierdza się gorszy pooperacyjnie głos w przypadku chordektomii typu Va i Vc, jednak nie stwierdzano statystycznej znamienności różnic pomiędzy tymi typami zabiegów [20]. W przypadku braku fałdu głosowego podkreśla się istotną rolę fałdów przedsionkowych w mechanizmie fonacji, co potwierdzają nasze doświadczenia [20]. Należy zaznaczyć, że badania retrospektywne grupy chorych z zaawansowaniem miejscowym T2 i wybranych lokalizacji pT3 pozwalają stwierdzić, że badania po roku od zakończenia leczenia chirurgicznego potwierdziły uzyskiwanie przez chorych wydolnego socjalnie głosu, co przemawia za prowadzeniem dalszych obserwacji [6]. Podkreśla się, że mechanizm ten jest indywidualny i trudno prognozować w początkowym okresie obserwacji jakość uzyskanego głosu w okresach późniejszych [6]. W doniesieniach dotyczących funkcjonalnej kompensacji po zabiegu chirurgicznym podkreśla się, że istnieje grupa chorych, u których poprawy jakości nie można uzyskać poprzez funkcjonalną kompensację, jednak w badaniach przeprowadzonych w dużych grupach chorych uzyskiwano zadowalające, statystycznie dobre wyniki [16]. Analiza przeprowadzona w grupie różnorodnej, w której wykonano chordektomie typu I, II, III oraz V, wykazała, że w 50% chorzy potwierdzali jakość głosu subiektywnie identyczną z głosem przed zabiegiem chirurgicznym, jednak jakość głosu zależała od wykonanego typu chordektomii [12].

Wnioski

W przypadku rozszerzonej chordektomii typu Vc możliwe jest uzyskanie głosu ocenianego przez chorego jako głos socjalnie wydolny. Istotna w procesie rehabilitacji głosu po zabiegu chirurgicznym jest funkcja fałdów przedsionkowych. Powstający po zabiegu mechanizm szybkiego uczynniania w procesie fonacji fałdów przedsionkowych przy całkowitej resekcji jednego fałdu głosowego jest w przypadku powstawania głosu zmienny, a efektywność głosu mierzona jego przydatnością w komunikacji międzyludzkiej zależna osobniczo.

Piśmiennictwo

1. Betlejewski S, Sinkiewicz A, Mackiewicz-Nartowicz H. Wyniki odległe w leczeniu guzów krtani T1, T2 przy użyciu mikrochirurgii laserowej CO2. Otolaryngol Pol 2005; 59: 235-7.
2. Bruzgielewicz A, Osuch-Wójcikiewicz E, Januszek G i wsp. Powikłania po endoskopowej chirurgii laserowej CO2 we wczesnych guzach głośni. Otolaryngol Pol 2011; 65 (5 Suppl): 78-84.
3. Remacle M, Eckel HE, Antonelli A, et al. Endoscopic cordectomy. A proposal for classification by the Working Committee, European Laryngological Society. Eur Arch Otorhinolaryngol 2000; 257: 227-31.
4. Lachowska M, Osuch-Wójcikiewicz E. Chordektomia endoskopowa z zastosowaniem lasera CO2. Mag ORL 2008; 7: 75-82.
5. Galletti B, Freni F, Cammaroto G, et al. Vocal outcome after CO2 laser cordectomy performed on patients affected by early glottic carcinoma. J Voice 2012; 26: 801-5.
6. Laoufi S, Mirghani H, Janot F, Hartl DM. Voice quality after treatment of T1a glottic cancer. Laryngoscope 2014; 124: 1398-401.
7. Mendelsohn AH, Matar N, Bachy V, et al. Longitudinal voice outcomes following advanced CO2 laser cordectomy for glottic cancer. J Voice 2015; 29: 772-5.
8. Peretti G, Piazza C, Del Bon F, et al. Function preservation using transoral laser surgery for T2-T3 glottic cancer: oncologic, vocal, and swallowing outcomes. Eur Arch Otorhinolaryngol 2013; 270: 2275-81.
9. Cohen SM, Garrett CG, Dupont WD, et al. Voice-related quality of life in T1 glottic cancer: irradiation versus endoscopic excision. Ann Otol Rhinol Laryngol 2006; 115: 581-6.
10. NúñezBatalla F, Caminero Cueva MJ, Señaris González B, et al. Voice quality after endoscopic laser surgery and radiotherapy for early glottis cancer: objective measurements emphasizing the Voice Handicap Index. Eur Arch Otorhinolaryngol 2008; 265: 543-8.
11. Prasad VM, Remacle M. Voice rehabilitation after transoral laser microsurgery of the larynx. Otolaryngol Clin North Am 2015; 48: 639-53.
12. Vilaseca I, Huerta P, Blanch JL, et al. Voice quality after CO2 laser cordectomy: what can we really expect? Head Neck 2008; 30: 43-9.
13. Fink DS, Sibley H, Kunduk M, et al. Subjective and objective voice outcomes after transoral laser microsurgery for early glottic cancer. Laryngoscope 2016; 126: 405-7.
14. Keilmann A, Napiontek U, Engel C, et al. Long-term functional outcome after unilateral cordectomy. ORL J Otorhinolaryngol Relat Spec 2011; 73: 38-46.
15. Aaltonen LM, Rautiainen N, Sellman J, et al. Voice quality after treatment of early vocal cord cancer: a randomized trial comparing laser surgery with radiation therapy. Int J Radiat Oncol Biol Phys 2014; 90: 255-60.
16. Motta S, Cesari U, Mesolella M, Motta G. Functional vocal results after CO2 laser endoscopic surgery for glottis tumours. J Laryngol Otol 2008; 122: 948-51.
17. Oridate N, Homma A, Suzuki S, et al. Voice-related quality of life after treatment of laryngeal cancer. Arch Otolaryngol Head Neck Surg 2009; 135: 363-8.
18. Stone D, McCabe P, Palme CE, et al. Voice outcomes after transoral laser microsurgery for early glottis cancer-considering signal type and smoothed cepstral peak prominence. J Voice 2015; 29: 370-81.
19. Sjögren EV, van Rossum MA, Langeveld TP, et al. Voice profile after type I or II laser chordectomies for T1a glottic carcinoma. Head Neck 2009; 31: 1502-10.
20. Xu W, Han D, Hou L, et al. Voice function following CO2 laser microsurgery for precancerous and early-stage glottic carcinoma. Acta Otolaryngol 2007; 127: 637-41.

Adres do korespondencji:

Katedra i Klinika Otolaryngologii
i Onkologii Laryngologicznej
Uniwersytet Medyczny im. Karola Marcinkowskiego
ul. Przybyszewskiego 49
60-355 Poznań
tel.: + 48 61 869 13 87
e-mail: otosk2@ump.edu.pl